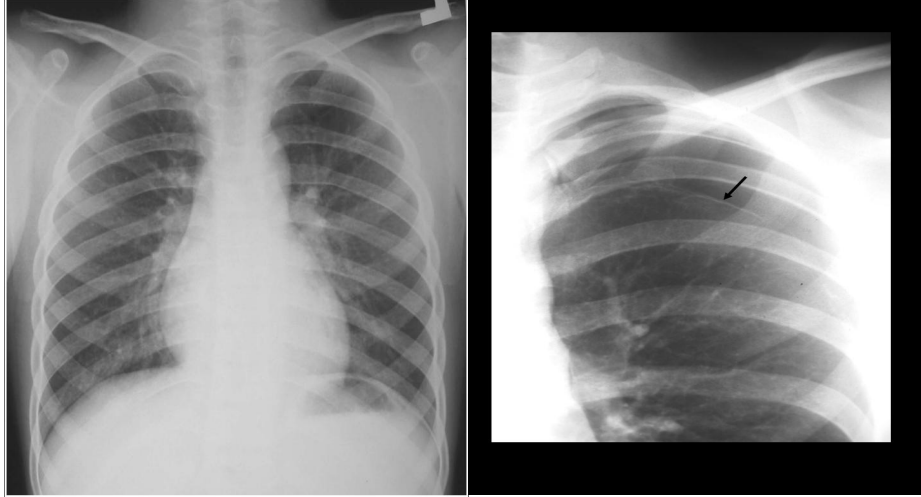


Pediatric Imaging of Pleural Diseases

ผศ.พญ. ปานฤทัย ตรีนวรัตน์
ภาควิชารังสีวิทยา คณะแพทยศาสตร์
จุฬาลงกรณ์มหาวิทยาลัย



Pleural Conditions

- Normal anatomy
- Pneumothorax
- Pleural effusion
- Pleural thickening
- Pleural malignancy