

Interhospital Pediatric Chest Conference

**King Chulalongkorn
Memorial Hospital**

26th January, 2012

หญิงไทยอายุ 17 ปี ภูมิลำเนา กรุงเทพมหานคร

CASE 1

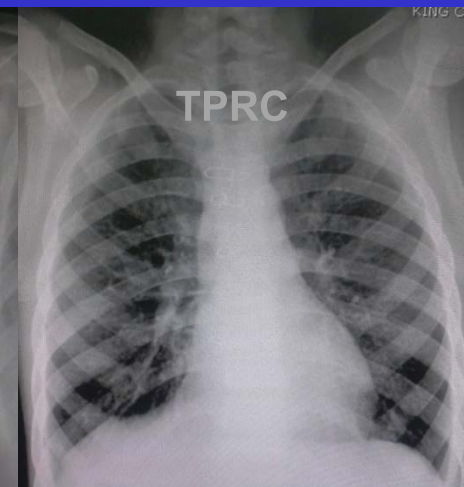
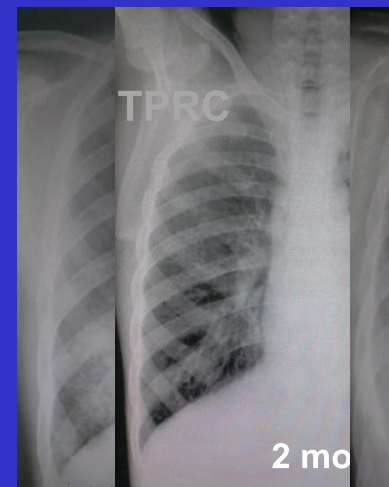
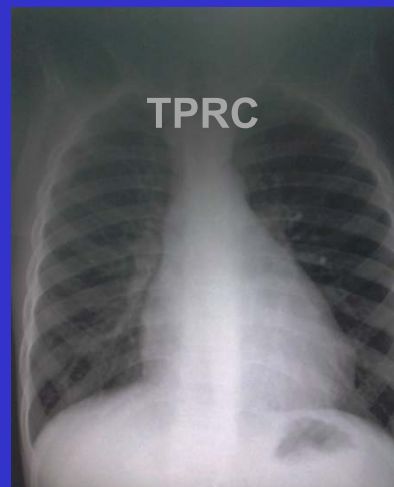
History

- หญิงไทยอายุ 17 ปี ภูมิลำเนา กรุงเทพมหานคร
- อาการสำคัญ
ไข้ ไอ เหนื่อยมากขึ้นมา 1 วัน

Necrotizing granulomatous lymphadenitis, anti-TB drug induced hepatitis (H, R, Z)

Pulmonary TB with cylindrical bronchiectasis

'44	'45	'46	'47	'48	'49	'50	'51	'52
	SLE	Autoimmune thyroiditis				Sputum PCR for TB positive	Sputum PCR for TB negative	DM & Active LE with chronic pericardial effusion → <u>Pericardiectomy</u>




IRZE x 1 mo → Hepatitis → Off

IPA with tension pneumothorax
with bronchopleural fistula

Infected
bronchiectasis

Sputum C/S: NG
Serum GM 0.34

4/53	5/53	8/53	12/53	2/54	3/54	5/54
	Amphotericin B & Itraconazole total 10 mo					<i>F/U</i>
				<i>Augmentin</i>	<i>Levoflox</i>	

