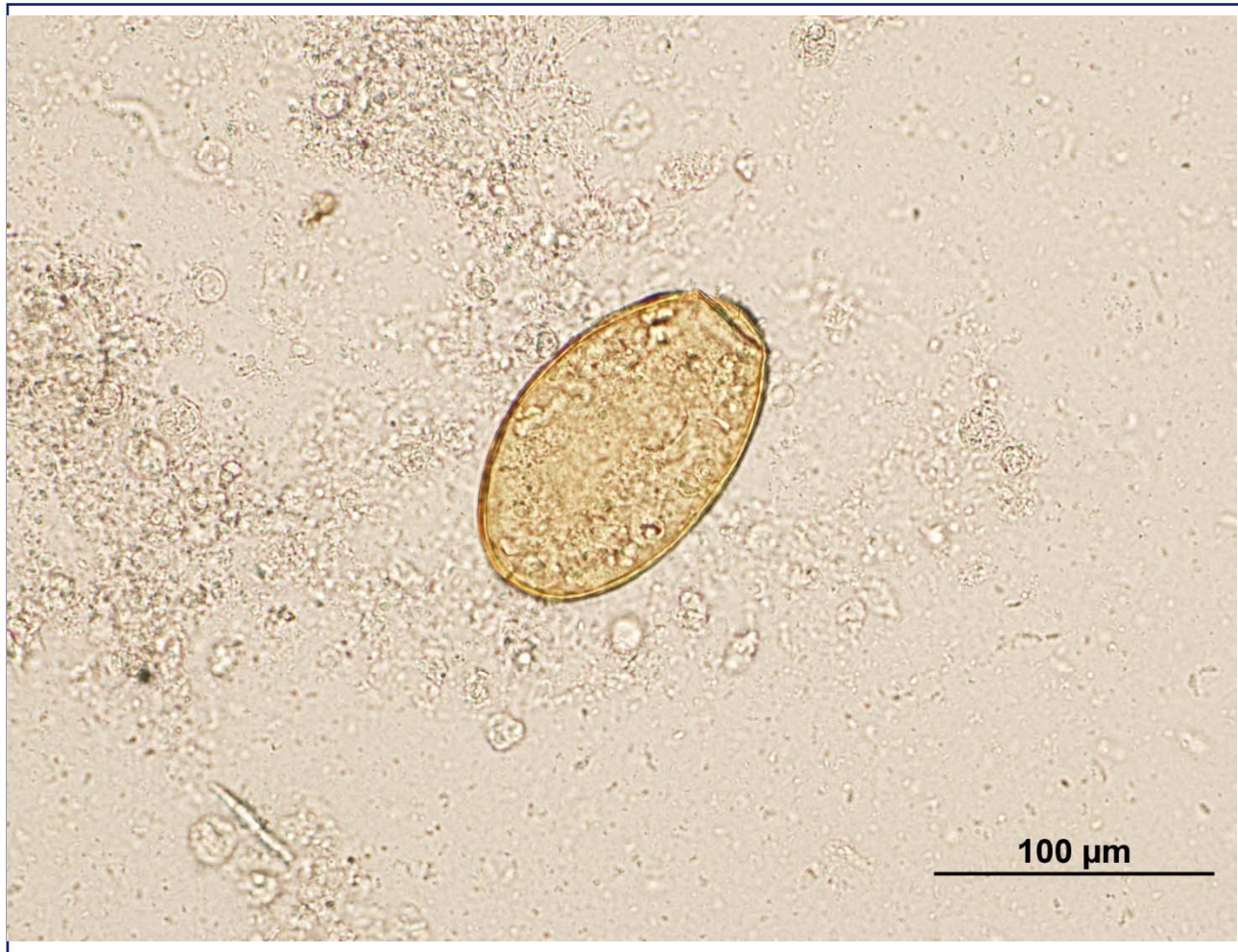

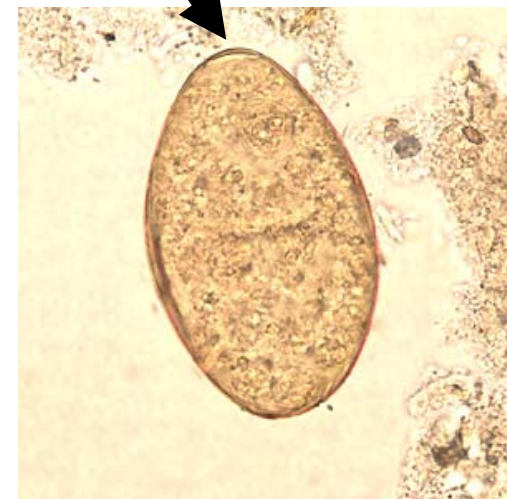

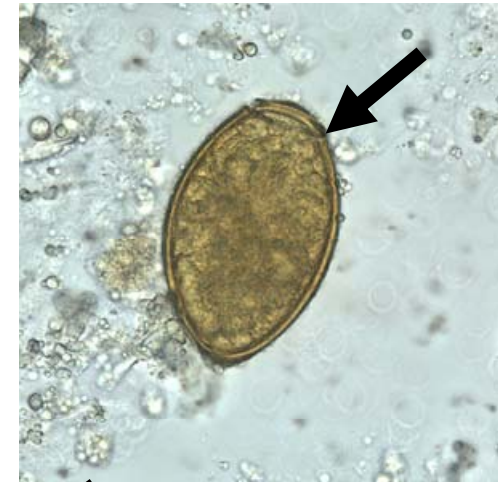
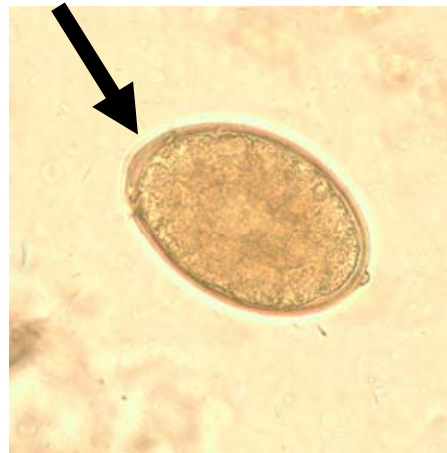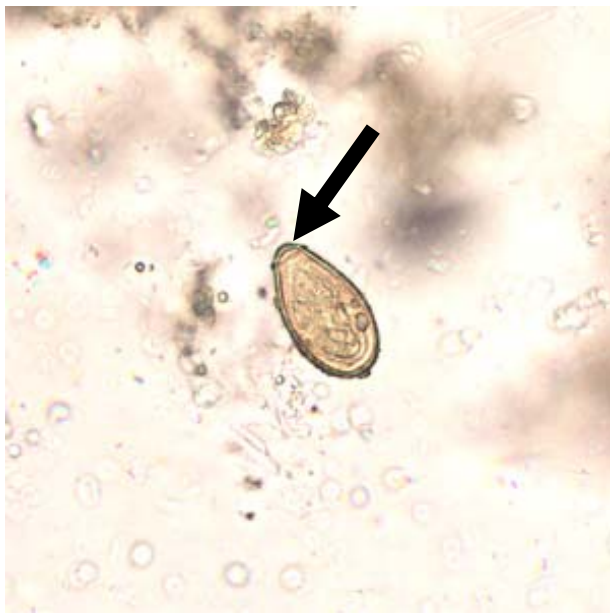## ไข่ที่พบในผู้ป่วยกำลังขยาย 60X





# ไข่ที่พบเป็นไข่ที่มีฝา(operculum)







## ไข่ที่มีฝา (Operculated egg)

1.Opisthorchis viverrini egg

2.Fasciolopsis buski egg

3.Diphyllobothrium latum egg

4.Paragonimus spp. egg

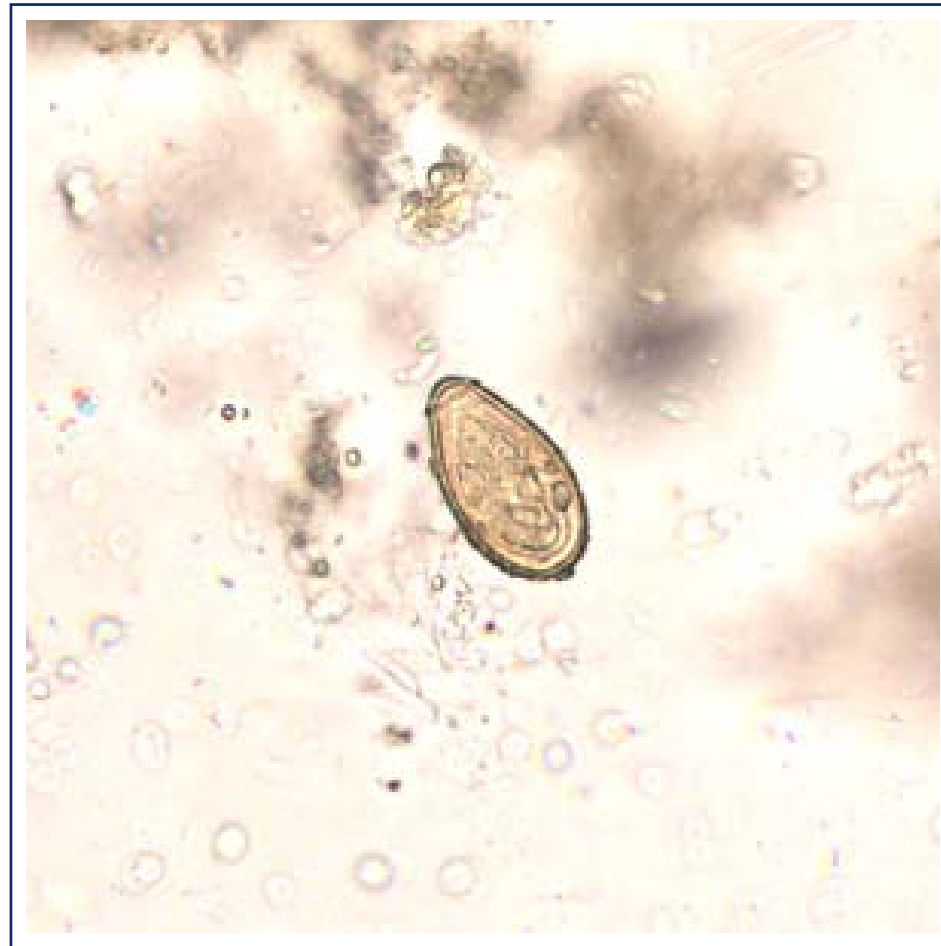ไข่ที่พบในผู้ป่วย ?





## *Opisthorchis viverrini* egg

Liver fluke





## *Fasciolopsis buski* egg

Intestinal fluke

