

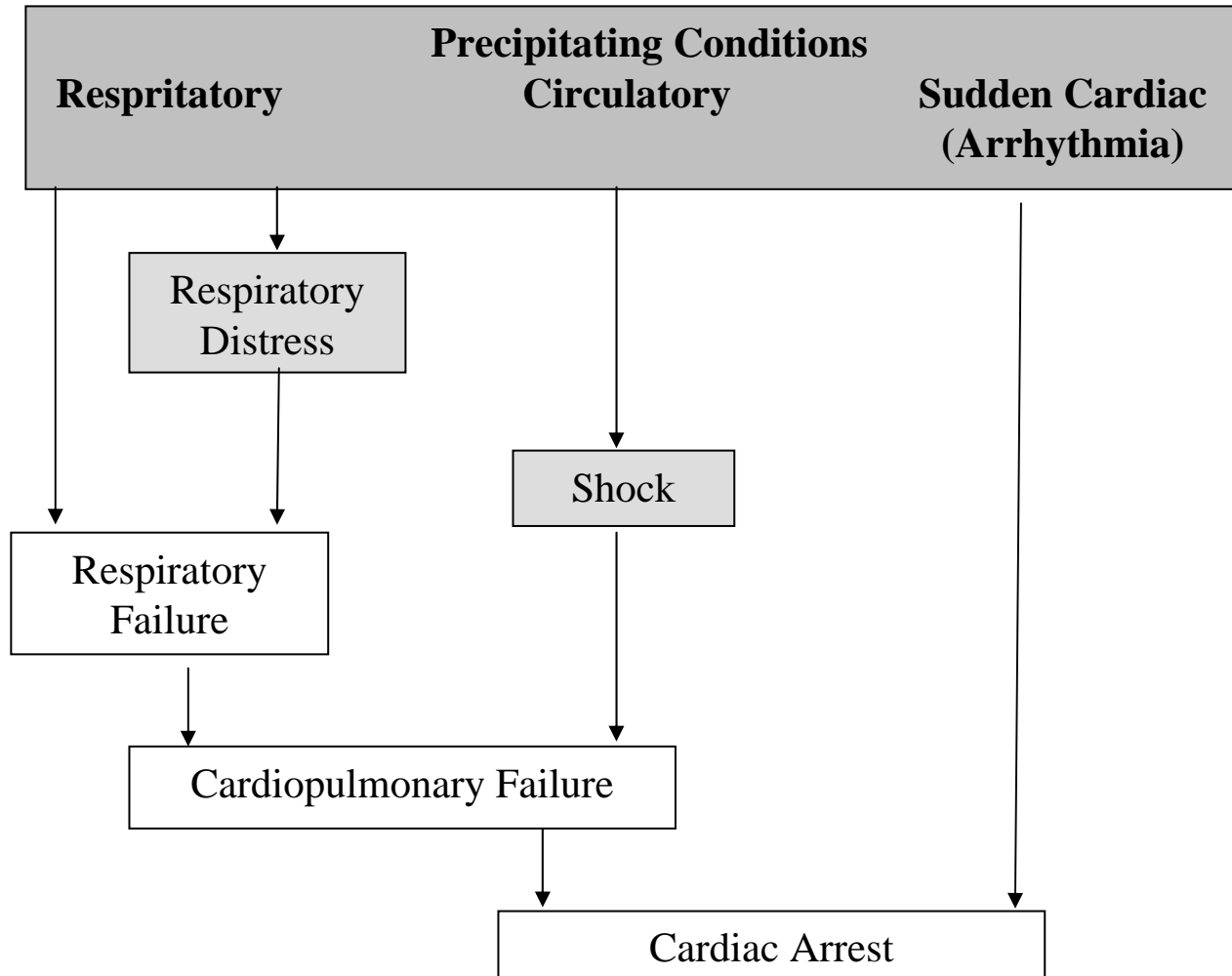
Managing a child with cardiac instability

ผศ.นพ.สรุฒิ พงศ์โรจน์เผ่า

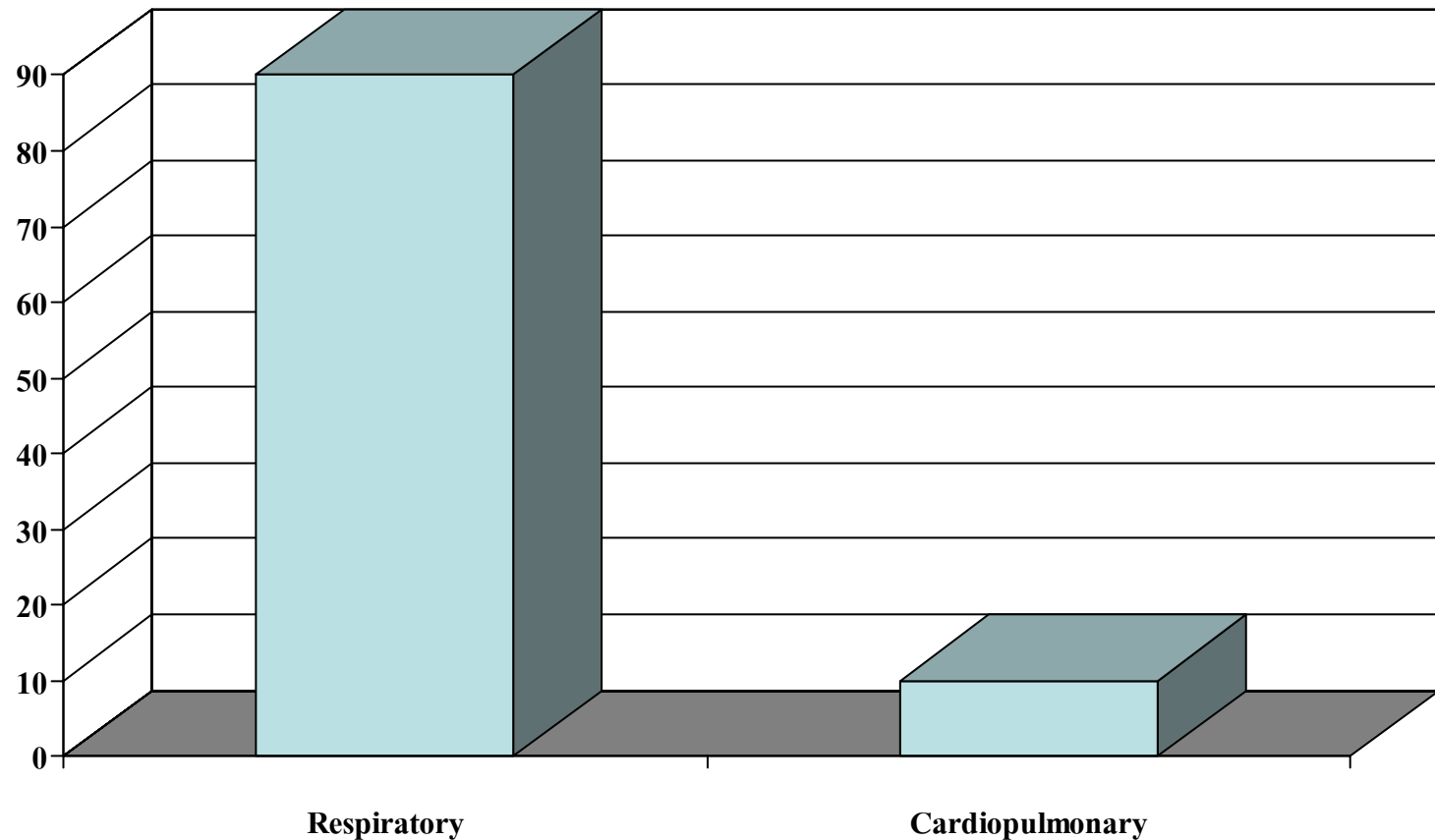
นพ.ชัยสิทธิ์ แสงทวิสิน

นพ.สรศักดิ์ โล่หัจฉินรัตน์

รูปที่ 1 Pathway to pediatric cardiac arrest



Outcome of Respiratory vs Cardiopulmonary Arrest in Children



Percentage of Recover

Case Presentation

เด็กหญิงไทย อายุ 2 ปี 2 เดือน ภูมิลำเนา บางคอแหลม กทม.

ประวัติจากบิดามารดา เชื่อถือได้

CC. Progressive dyspnea for 1 week

*How to approach the seriously ill patient as
this girl ?*

รูปที่ 2 Approach the seriously ill patient by the method of:
Assess-Categorize-Decide-Act

