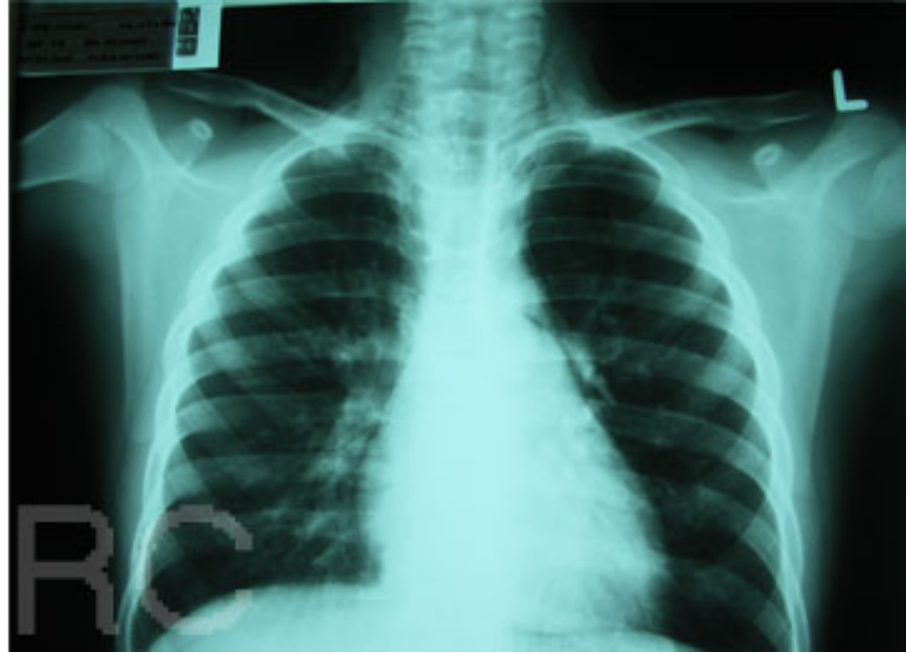
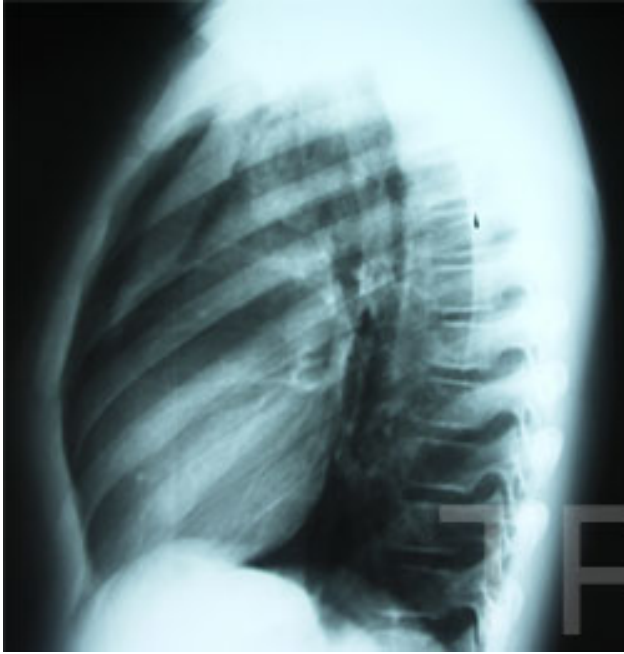

Pneumomediastinum

ผศ.พญ.อภัสสร วัฒนาศรมศิริ

ผู้ป่วยเด็กชาย อายุ 8 ปี

มีอาการไอมา 2 วัน ไอมากจนปวดศีรษะ และเหนื่อยมากที่โรงเรียน ไปโรงพยาบาลเอกชน มีอาการเหนื่อย หายใจอึดขัด บิดาของผู้ป่วยมีอาการไอมา 3 วัน PH: เคยหอบ 1 ครั้ง เมื่ออายุ 3 ปี และไม่เป็นอีกเลย จากนั้นแข็งแรงดีมาตลอด



ภาพ CXR เป็นดังภาพ

Dx. Pneumomediastinum

เห็น pericardium แยกจาก heart, elevation of thymus และ subcutaneous emphysema ที่บริเวณคอ

ตรวจร่างกาย

RR 24 breath/ min, productive cough, no retraction

SpO₂ (room air) = 90%, SpO₂ (mask with bag 8 LPM) \geq 95%

HEENT

- post nasal drip : thick layer of yellowish discharge
- yellowish discharge from bilateral nasal ostium

Lung

- generalized expiratory wheezing, coarse crepitation and rhonchi

Skin

- subcutaneous emphysema at neck

Investigation:

CBC (D1)

Hct 41%, WBC 20,500 /mm³

PMN 87% L 7% Mo 5%