

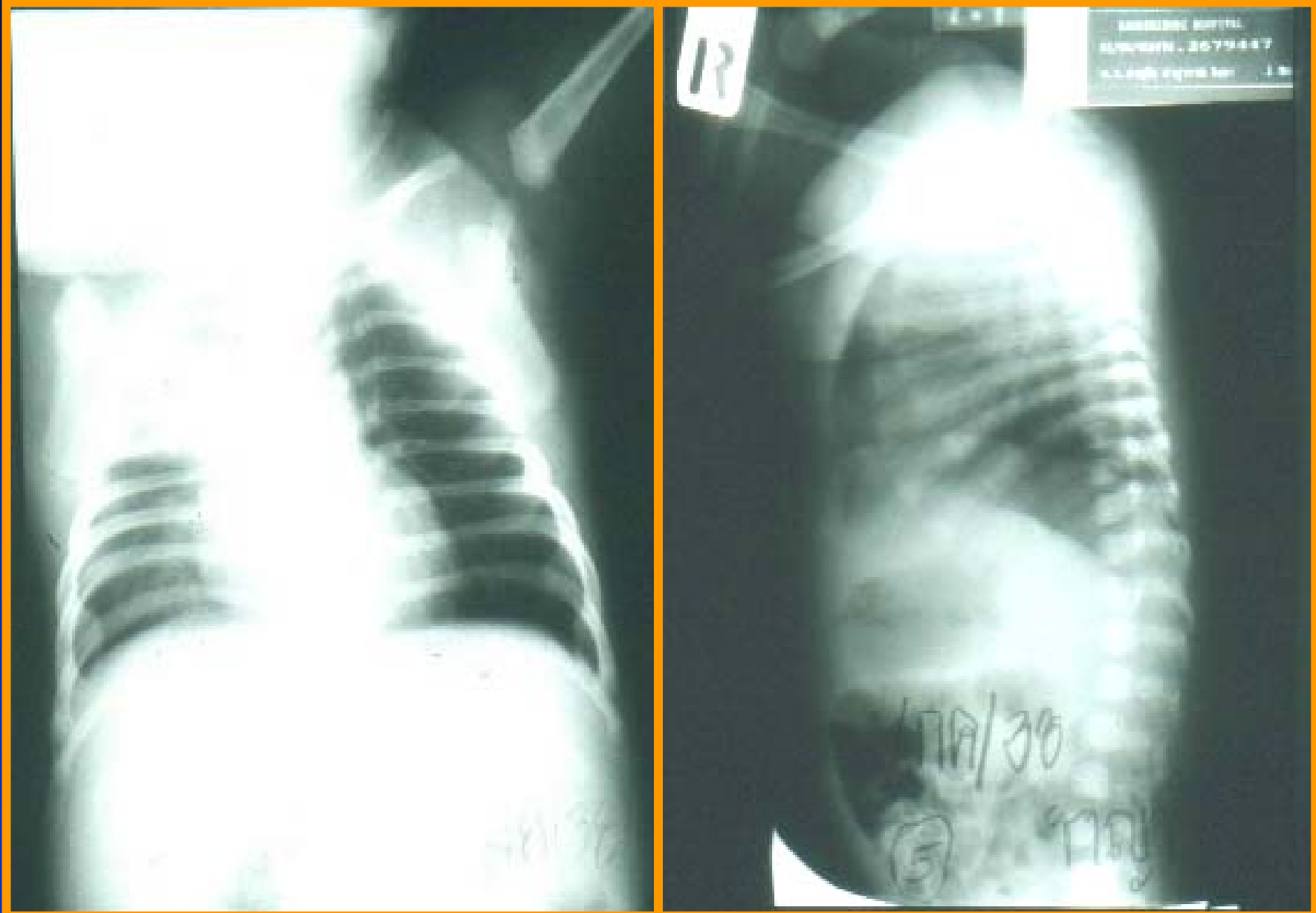
# INTERESTING CASE ROUND

ศาสตราจารย์แพทย์หญิงสุภาวีย์ สุวรรณภูษะ

**ผู้ป่วย 9** เด็กชาย อายุ 2 เดือน

**อาการสำคัญ:** มี recurrent respiratory tract infection และ persistent RUL infiltrations

**ตรวจร่างกาย:** persistent secretory sound over both lungs



ผู้ป่วย 9 เด็กชาย อายุ 2 เดือน

**ผู้ป่วย 9** เด็กชาย อายุ 2 เดือน

## **Problems**

**1. RUL infiltration R/O thymus vs  
anterior mediastinal mass**

**Dx: R/O partial atelectasis**

**2. Upper airway problem**

**R/O congenital subglottic stenosis**

**ผู้ป่วย 9** เด็กชาย อายุ 2 เดือน

## Work up

1. pH monitoring - ปกติ
2. Barium swallow - ปกติ