

Abscess

พ.ญ.รัชณีย์ ขวัญใจพานิช
พ.ญ.จรรวณ ชูกำเนิด
ผศ.พญ.อาทิตย์ วัฒนาศรมศิริ
Panruethai Trinavarat,M.D.

ผู้ป่วยเด็กหญิงอายุ 14 ปี แข็งแรงดีมาตลอด ก่อนมาโรงพยาบาลไม่มีไข้ ไอมา 2 สัปดาห์ น้ำหนักลด 3 กก.
ตรวจร่างกาย BT 37 C Lung : decrease breath sound and vocal resonance of left lung
CBC : Hb 10.6g/dL Hct 32% WBC 12,730 cells/mm³ PMN 65% L 27% mono 7% Eo 1% Plt 628,000 cells/mm³ ESR 123 mm/hr Tuberculin skin test = 0 mm sputum AFB - negative
ผล CXR เป็นดังแสดง

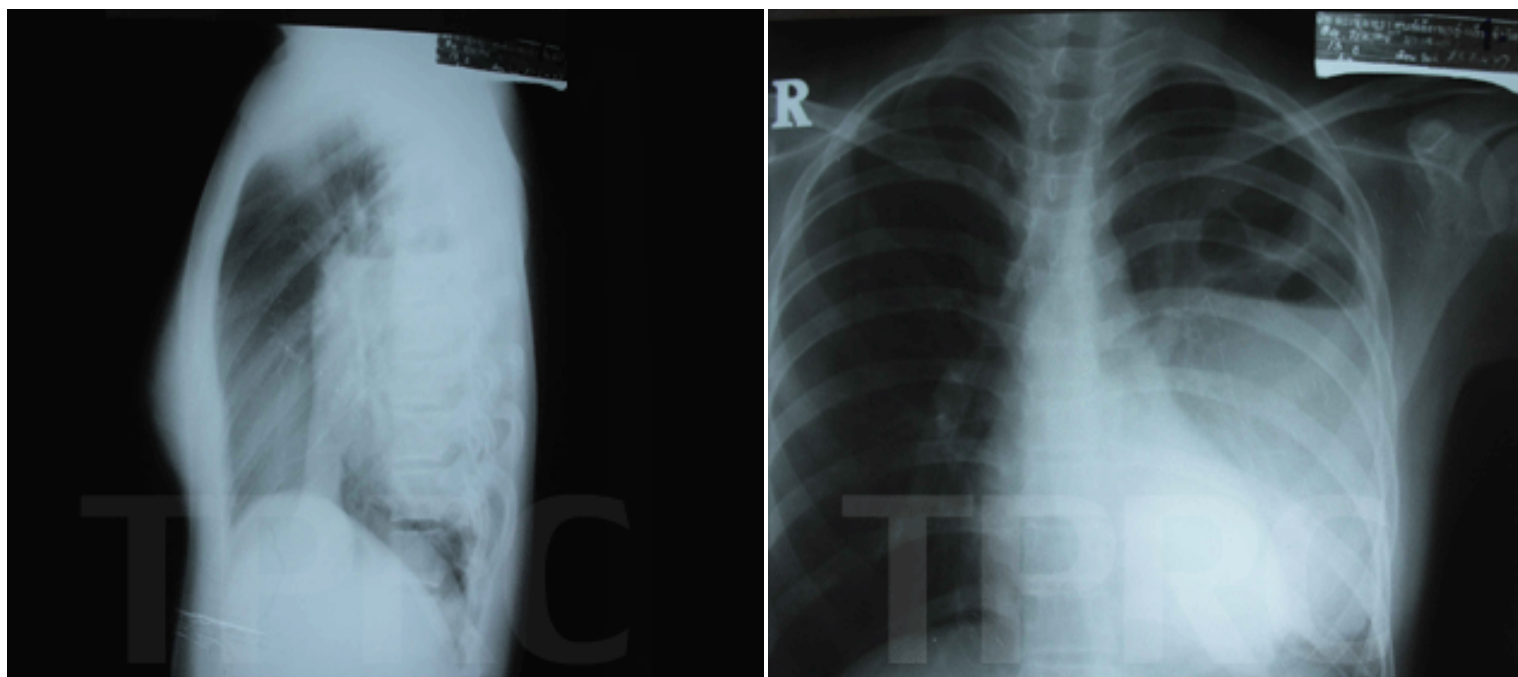
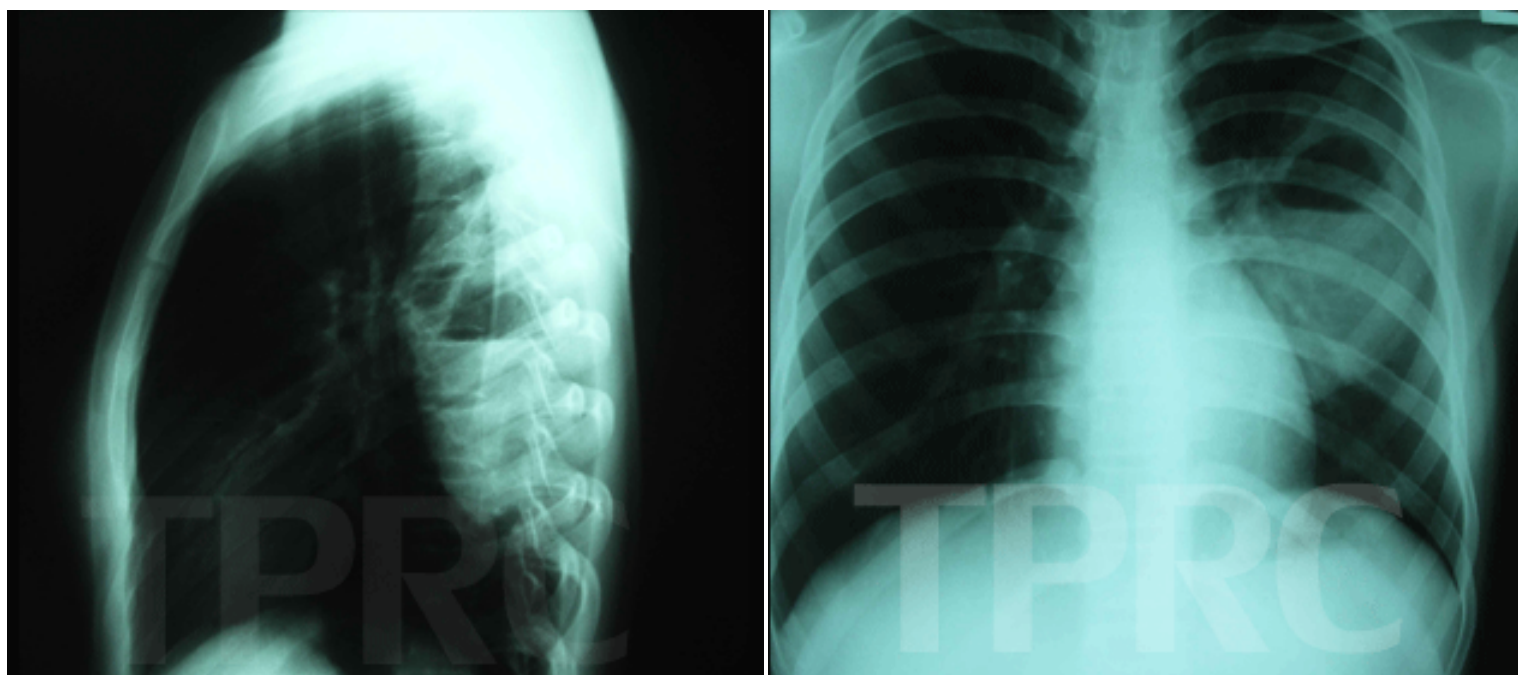
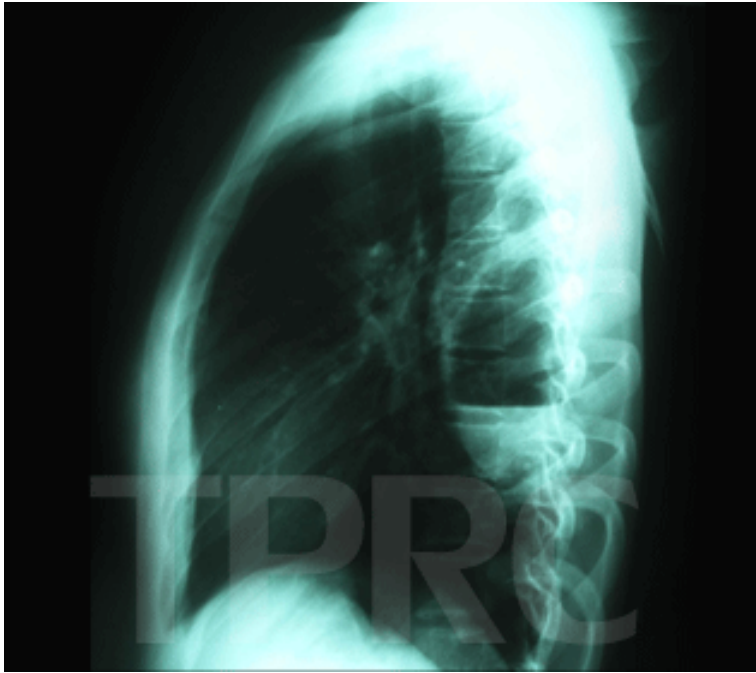


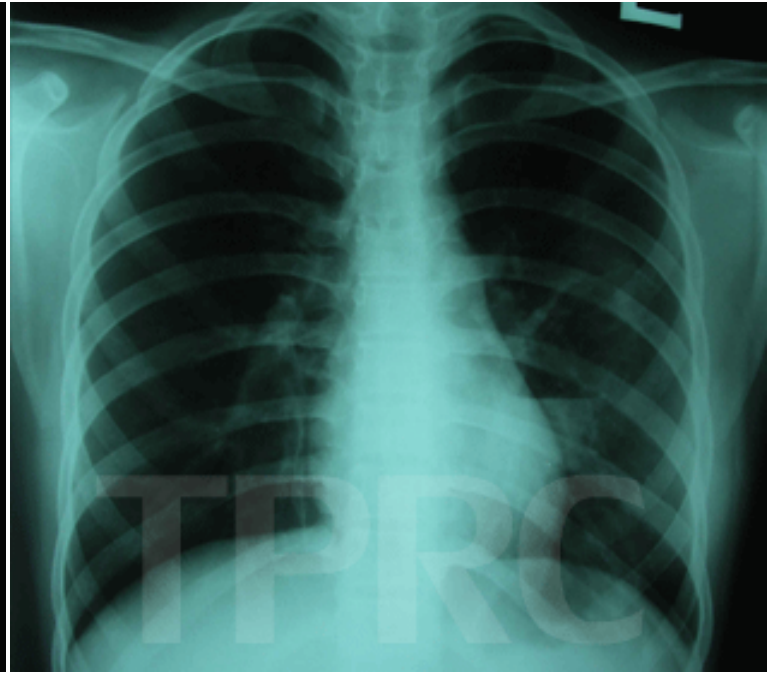
Figure 23 Feb,25 Feb: Upright chest radiographs in PA view (a) and lateral view (b)



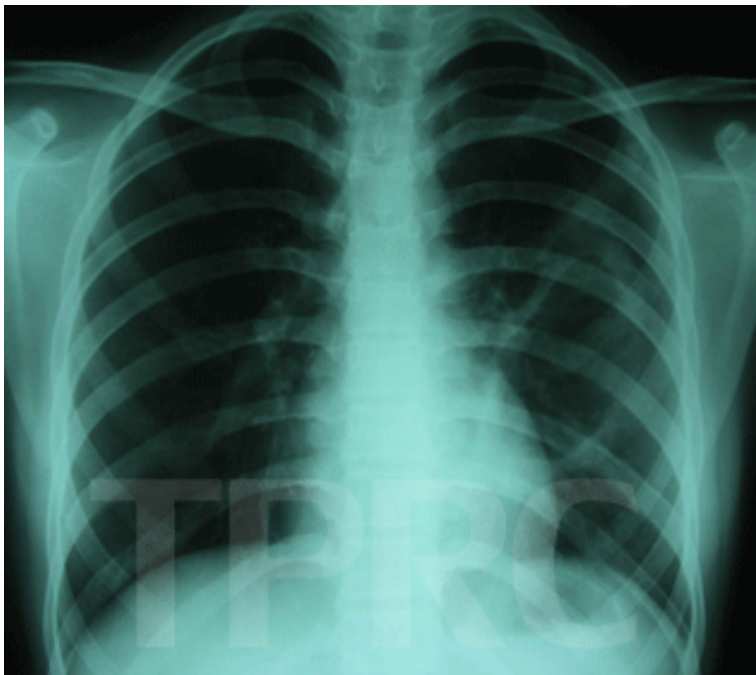6 พฤษภาคม



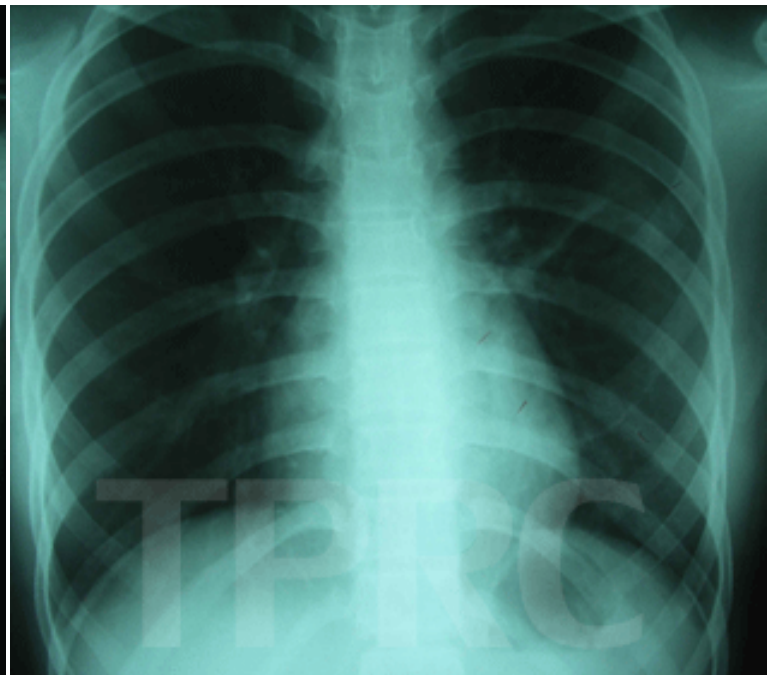13 มีนาคม



20 มีนาคม



29 มีนาคม



8 เมษายน