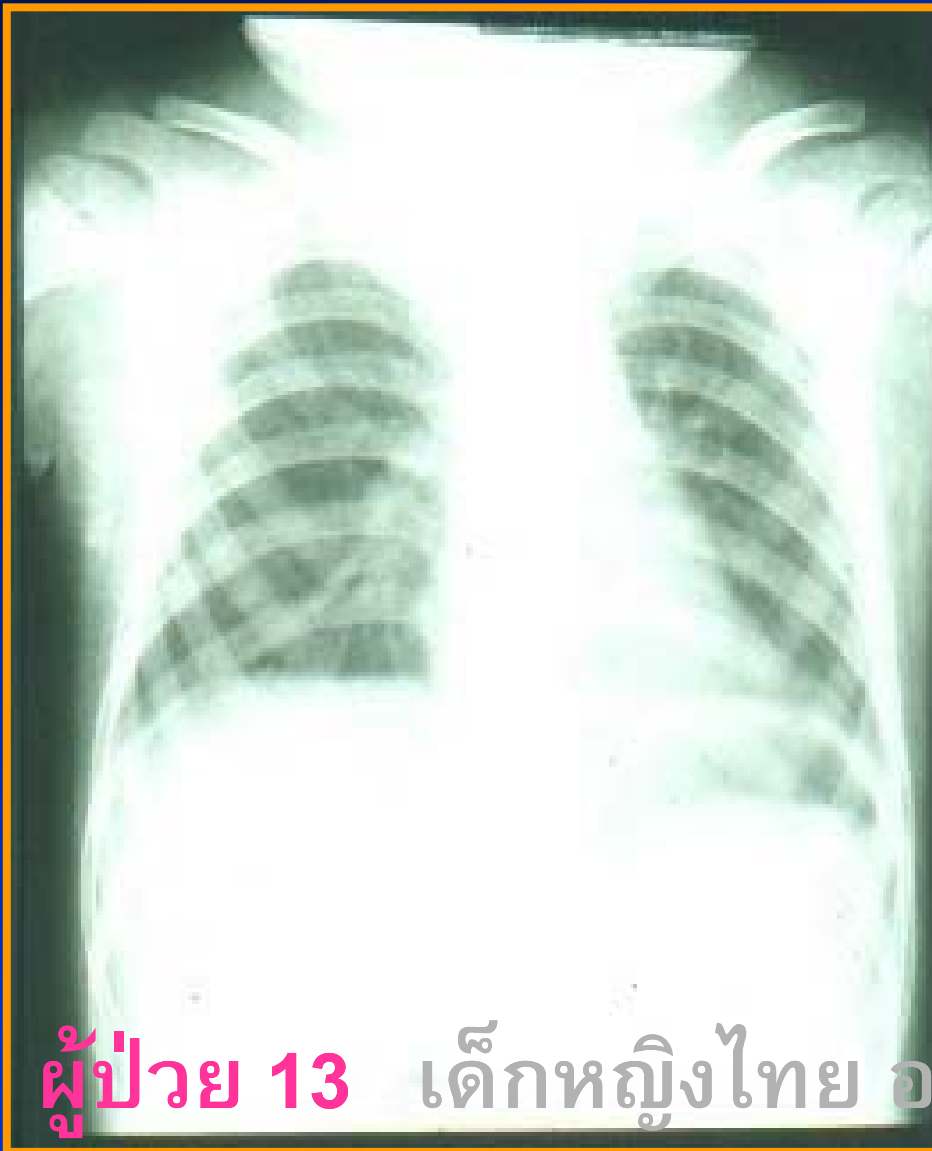

INTERESTING CASE ROUND

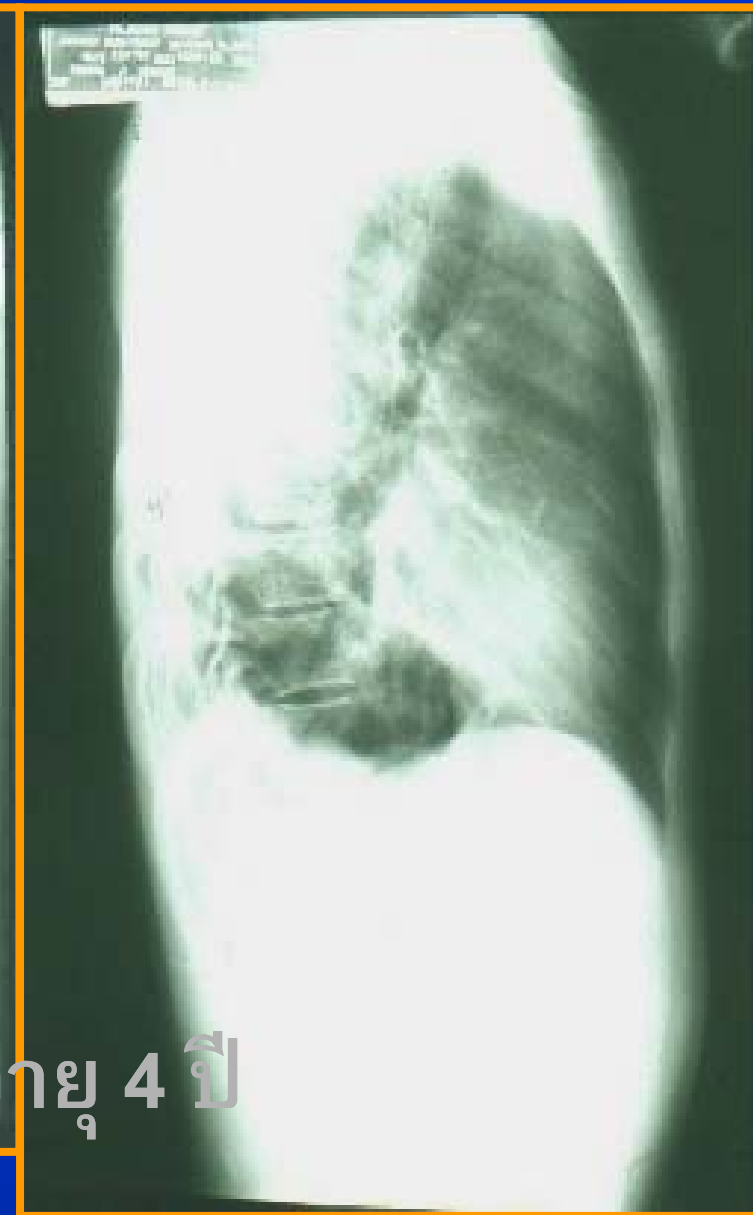ศาสตราจารย์แพทย์หญิงสุภากรี สุวรรณจู่ทะ

ผู้ป่วย 13 เด็กหญิงไทย อายุ 4 ปี

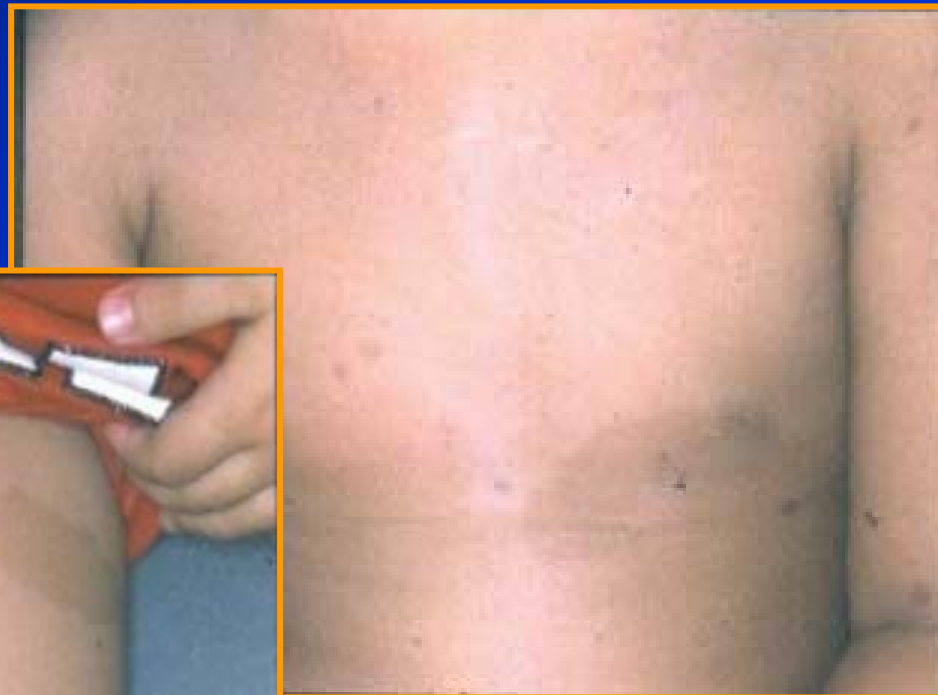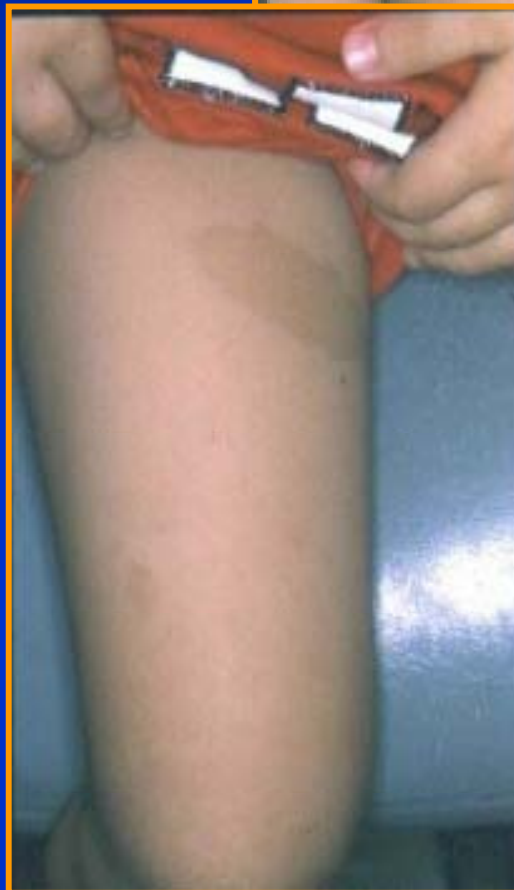Refer จาก ร.พ.โรงพยาบาลทรวงอก เนื่องจากมี
ประวัติ ไข้ ไอ รักษาแบบปอดอักเสบ แต่ยังมี
abnormal film chest จึงรักษาแบบวัณโรคแล้ว
ไม่ดีขึ้น



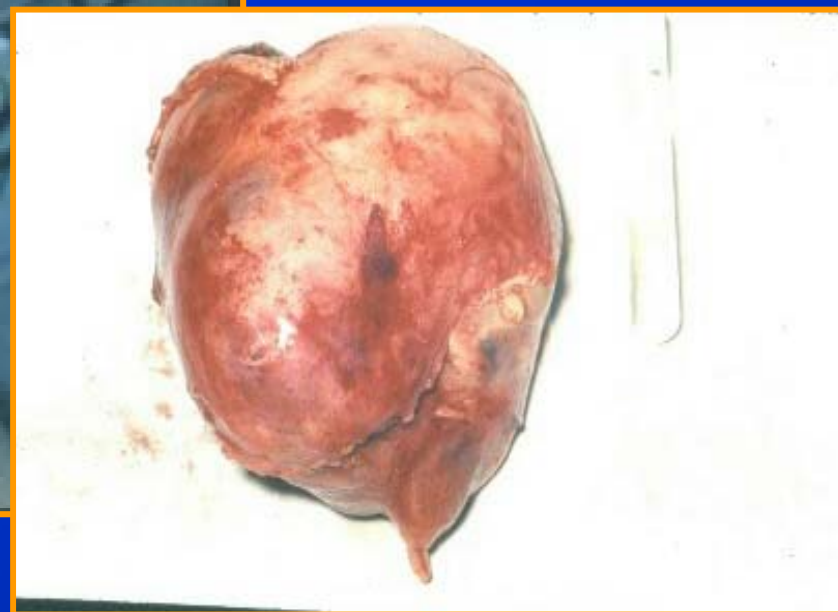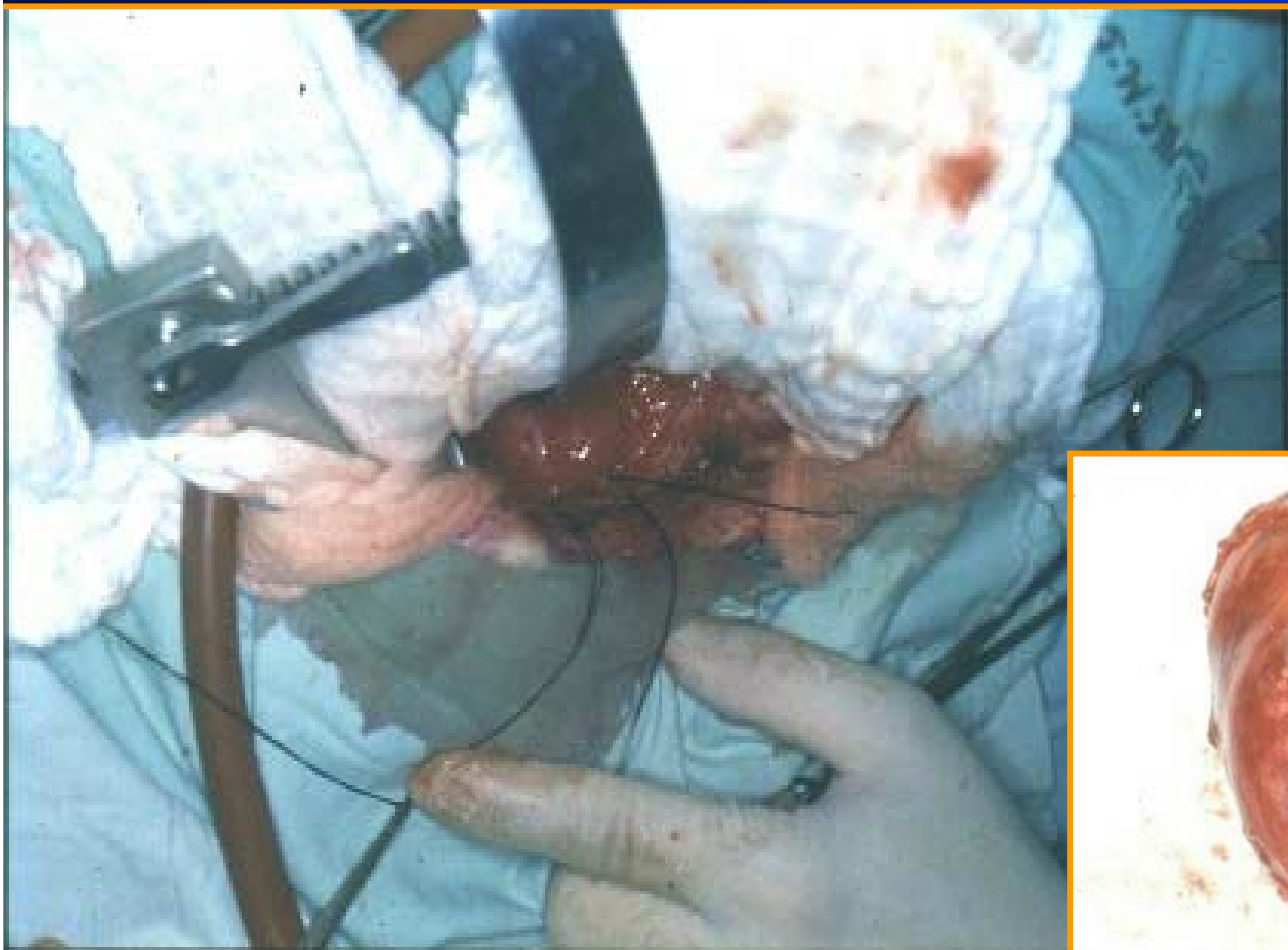
ผู้ป่วย 13 เด็กหญิงไทย อายุ 4 ปี



Film chest : posterior mediastenal mass



ผู้ป่วย 13 เด็กหญิงไทย อายุ 4 ปี



ผู้ป่วย 13 เด็กหญิงไทย อายุ 4 ปี

Dx: Ganglioneurofibroma