

Pediatric Imaging of Pleural Diseases

ผศ.พญ. ปานฤทัย ตรีนวรัตน์

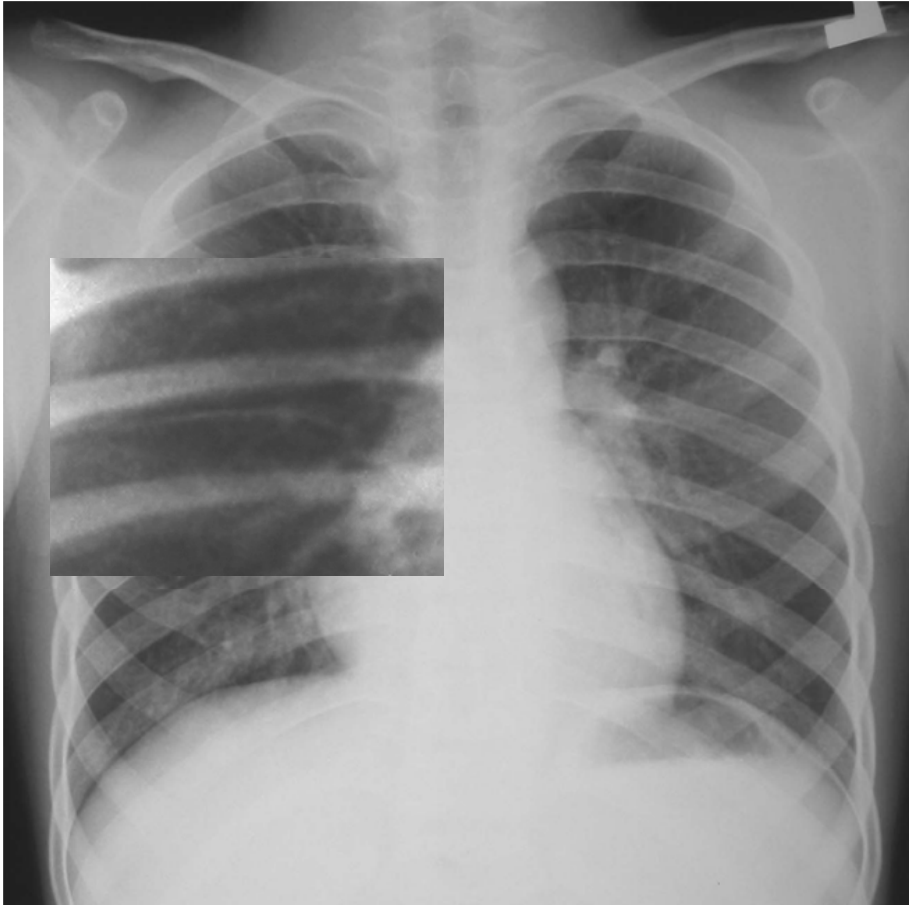
ภาควิชารังสีวิทยา คณะแพทยศาสตร์

จุฬาลงกรณ์มหาวิทยาลัย

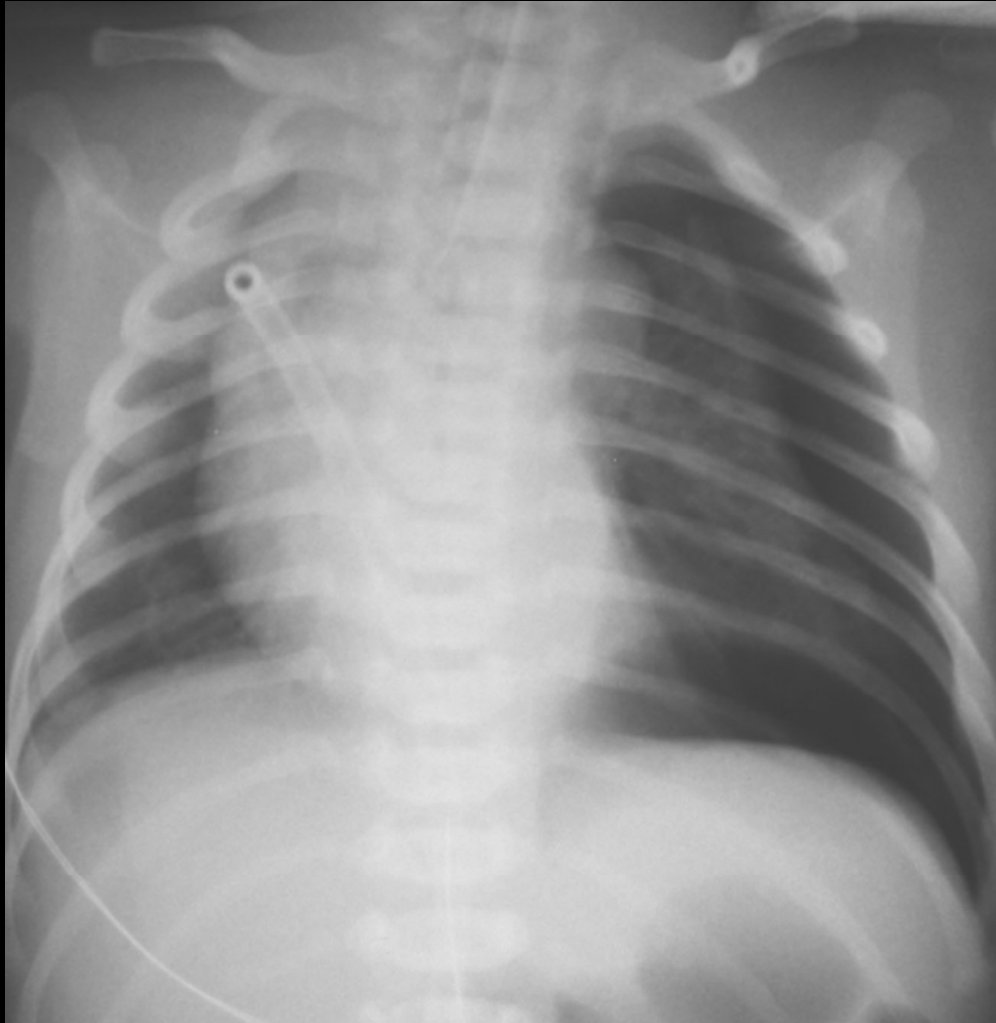
Pleural Conditions

- Normal anatomy
- Pneumothorax
- Pleural effusion
- Pleural thickening
- Pleural malignancy

Normal chest X-ray



- Parietal pleura
- Visceral pleura
- Pleural space



Tension Pneumothorax

- Contralateral mediastinal shift
- Depressed ipsilateral diaphragm

Chest AP supine

Boy 19 hours