

# INTERESTING CASE ROUND

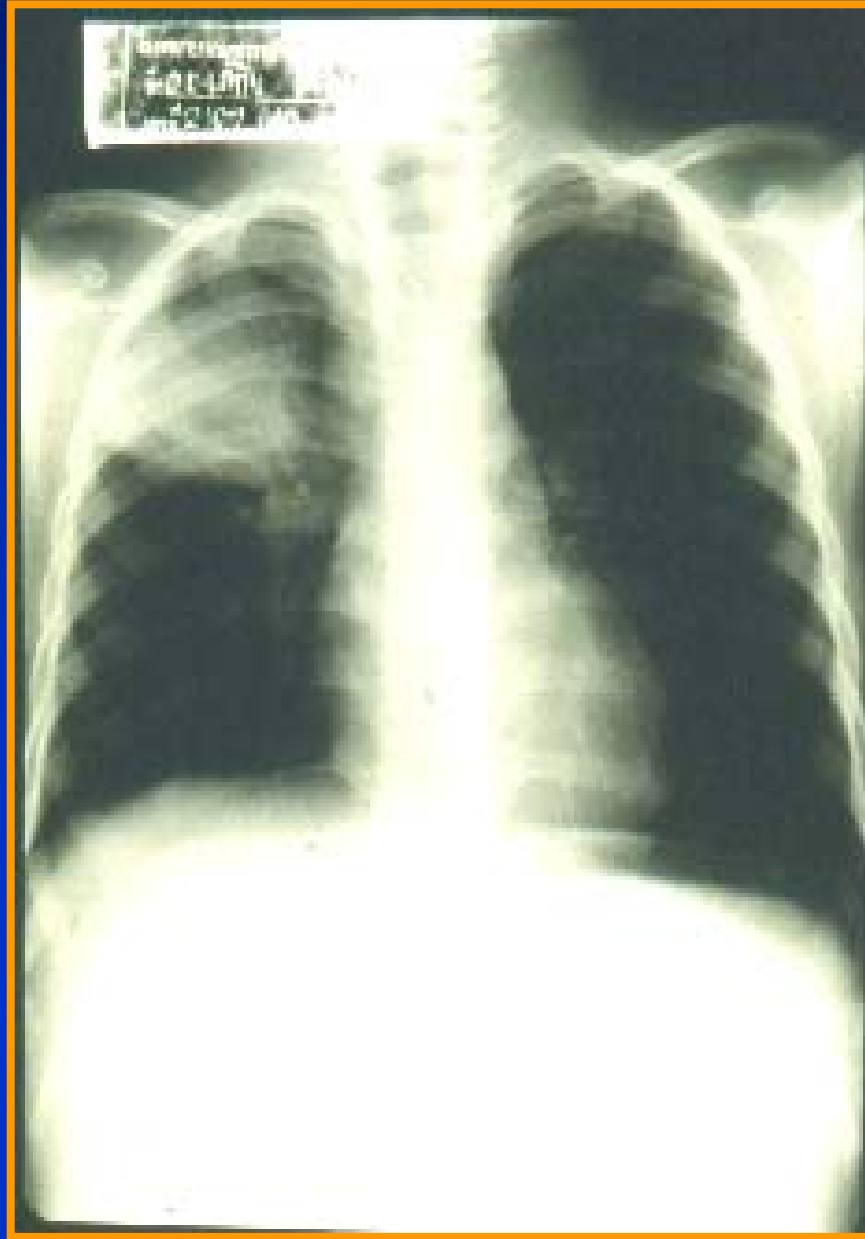ศาสตราจารย์แพทย์หญิงสุภาวีย์ สุวรรณอุฑะ

**ผู้ป่วย 15** เด็กชายไทยอายุ 5 ปี

Refer จาก ร.พ. นครศรีธรรมราชด้วยเรื่อง

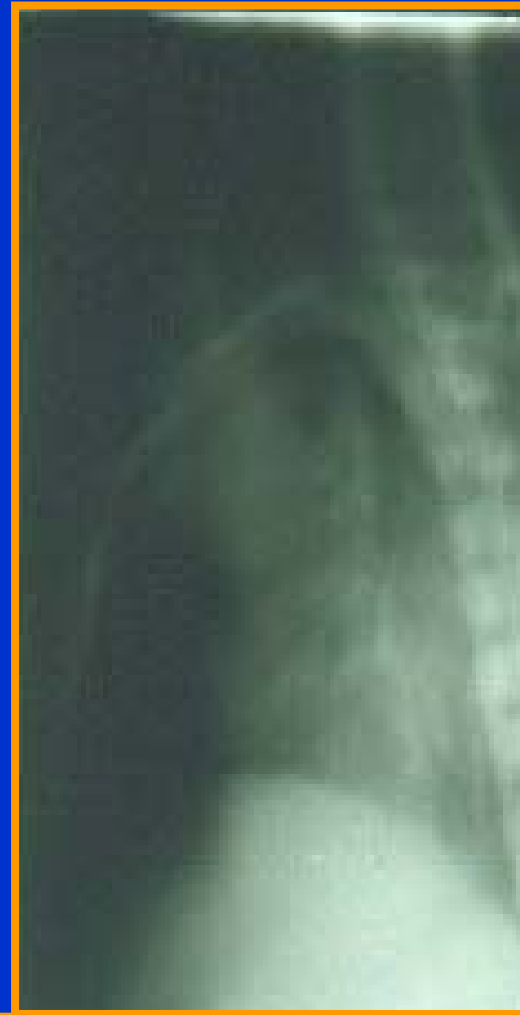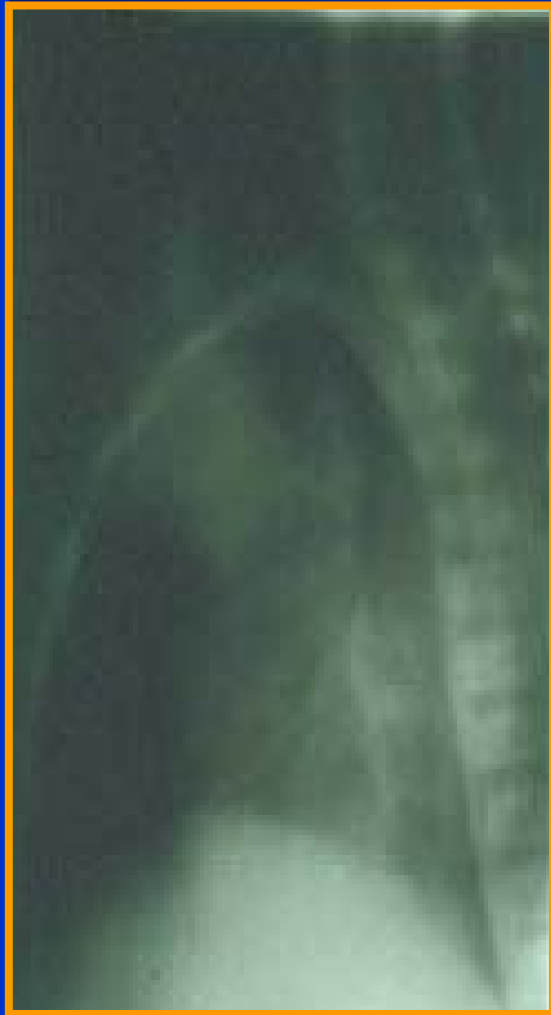persistent mass หลังเป็น pneumonia

R/O intrathoracic tumor

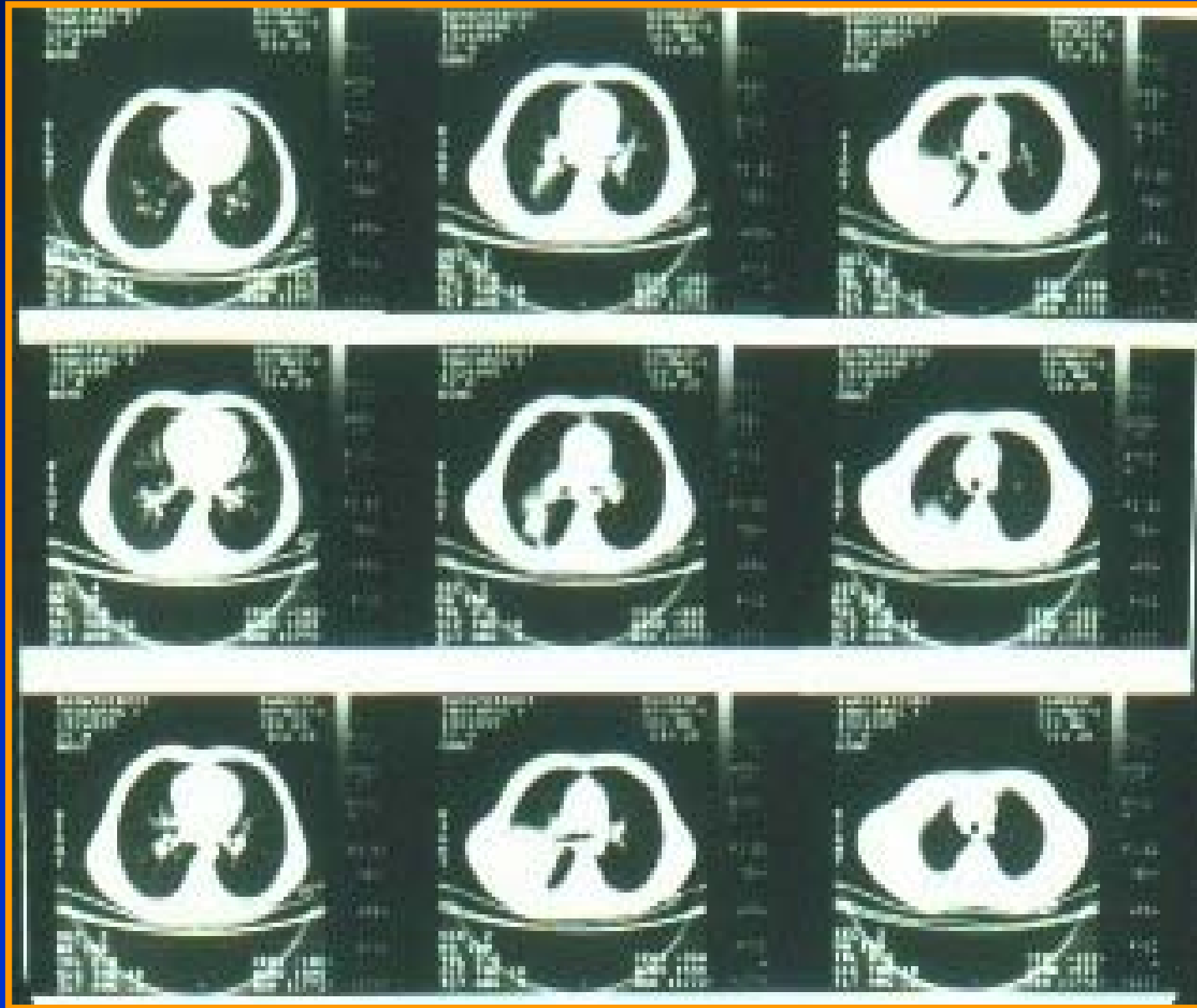


ผู้ป่วย 15 เด็กชายไทยอายุ 5 ปี

ผู้ป่วย 15 เด็กชายไทยอายุ 5 ปี



Tomogram พบอะไร



ผู้ป่วย 15 เด็กชายไทยอายุ 5 ปี