

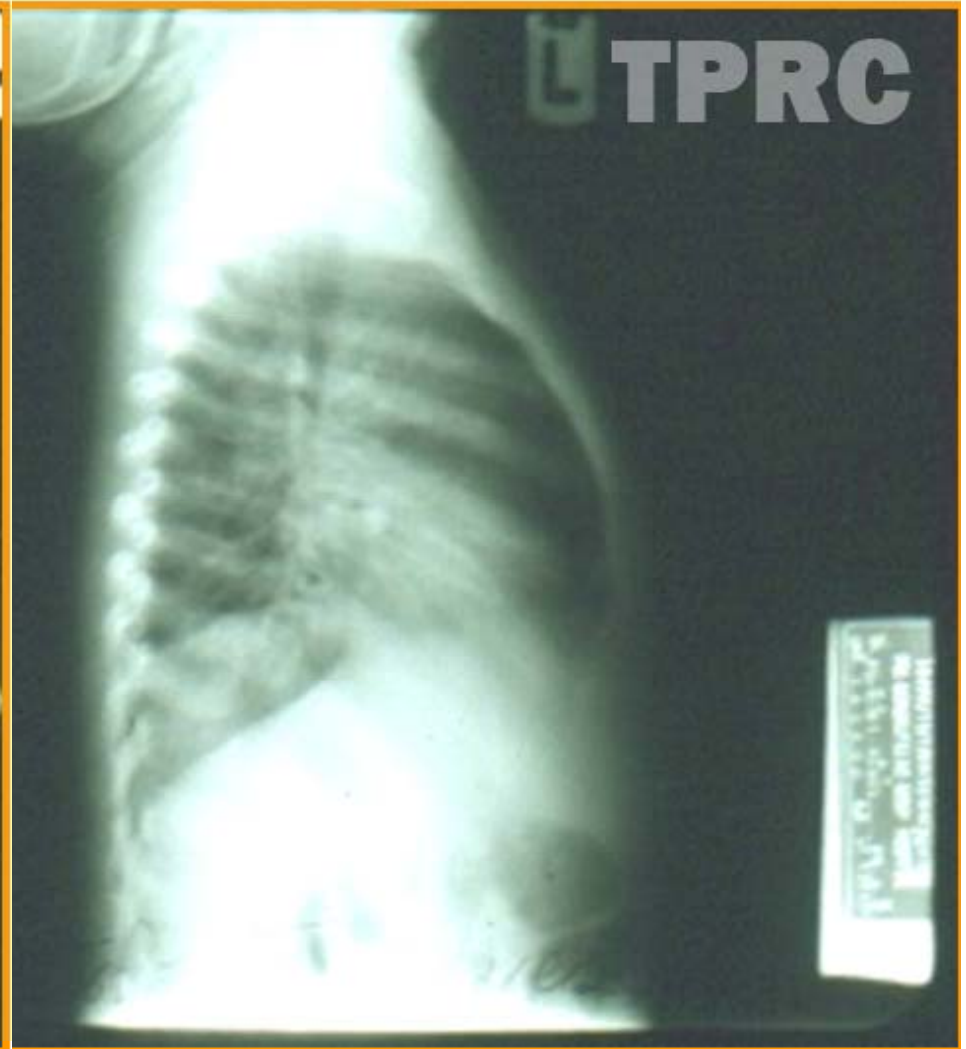
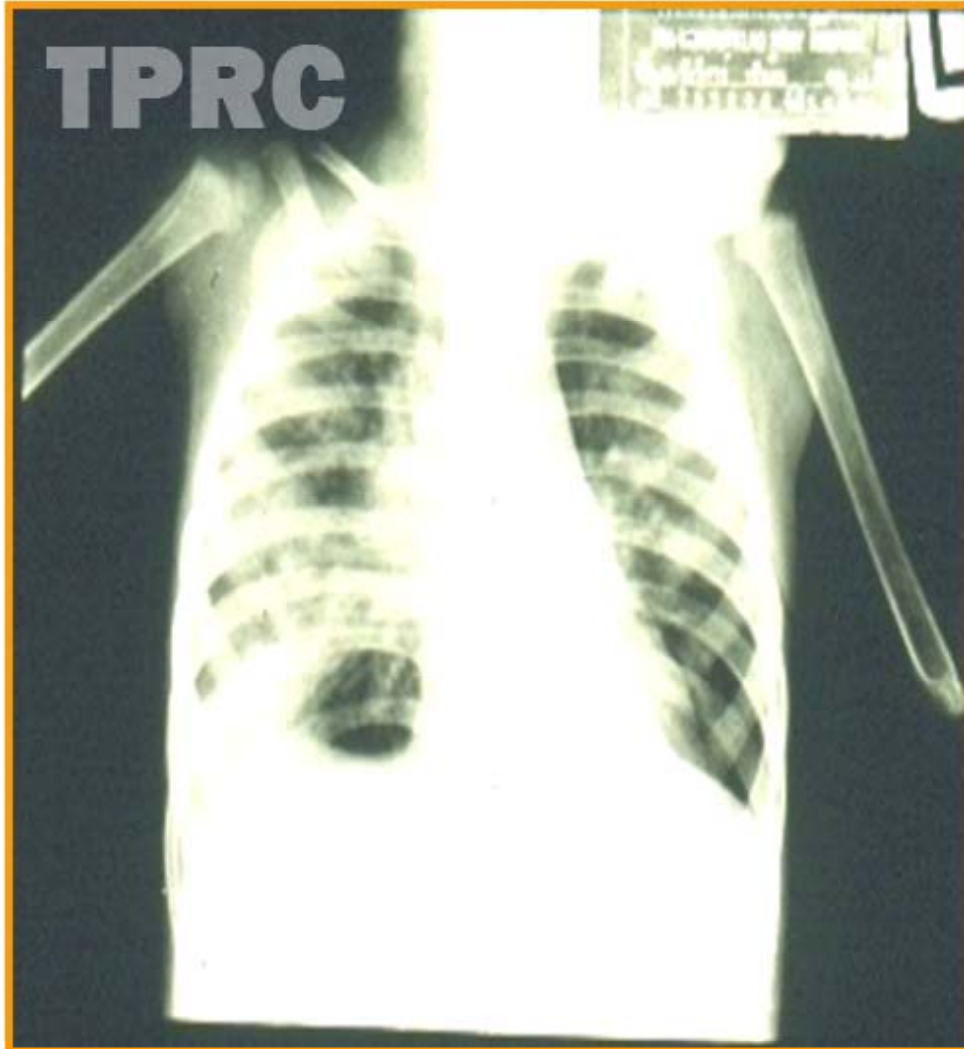
INTERESTING CASE ROUND

ศาสตราจารย์แพทย์หญิงสุภากรี สุวรรณจู่ทะ

ผู้ป่วย 19 เด็กหญิงไทยอายุ 4 ปี

ประวัติ: recurrent pneumonia และ
persistent productive cough with
mucopurulent sputum สีเขียว

ตรวจร่างกาย: lungs- coarse crepitation
sonorous rhonchi mostly heard over Rt
lower lung

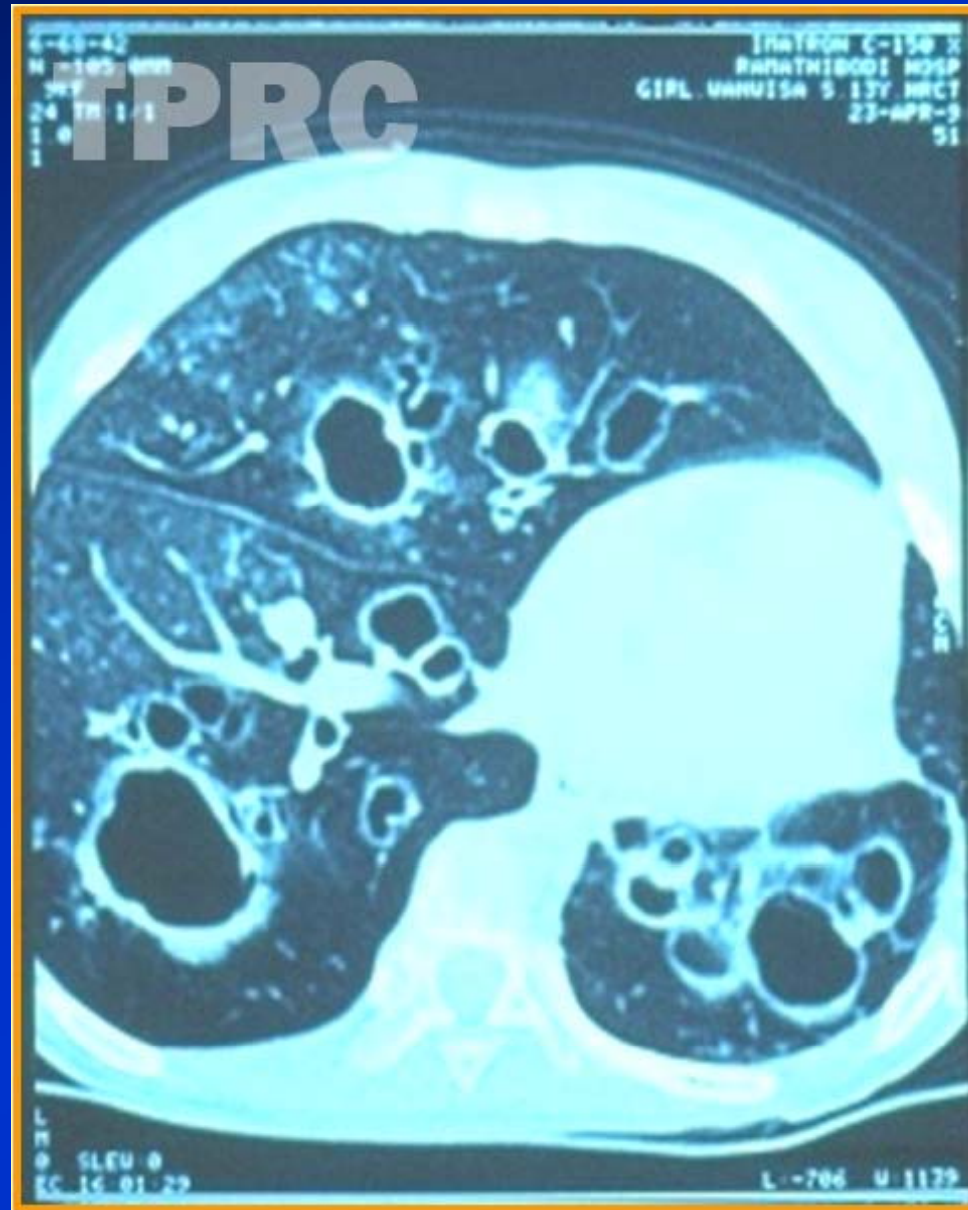


ผู้ป่วย 19 เด็กหญิงไทยอายุ 4 ปี

What is your diagnosis?

What is your next plan?

ผู้ป่วย 19 เด็กหญิงไทยอายุ 4 ปี



ผู้ป่วย 19 เด็กหญิงไทยอายุ 4 ปี